症例報告

検診で発見された胃底腺粘膜型腺癌の１例

尾上　耕治[1)]，山田　浩己[1)]，宮園　　翔[2)]，
長友　謙三[3)]，甲斐　眞弘[3)]，浅田祐士郎[4)]

1）宮崎市郡医師会病院　検診センター
2）宮崎市郡医師会病院　消化器内科
3）宮崎市郡医師会病院　外科
4）宮崎市郡医師会病院　病理診断科

〔要　旨〕

症例は50代男性。検診の上部消化管内視鏡検査（EGD）で胃穹窿部前壁に隆起性病変をみとめた。経過観察の方針となり，１年後の検診EGDが施行された。隆起性病変に明らかな増大はみられなかったが，辺縁がやや隆起をした発赤調の不整所見を呈していた。生検が施行され，胃型腫瘍と考えられた。後日施行された精査EGDでは，粘膜内にとどまる胃癌と診断され，内視鏡的粘膜下層剥離術（ESD）が施行された。なお，各種検査結果から背景胃粘膜はヘリコバクター・ピロリ未感染と考えられた。ESD検体は，病理組織学的に，主細胞および壁細胞に類似した細胞が不規則な分枝構造を示して増殖し，粘膜下層深層への浸潤（SM2）がみられた。免疫染色では，腫瘍細胞はMUC6，Pepsinogen I，H+/K+−ATPase，MUC5ACに陽性であり，主細胞および壁細胞のみならず腺窩上皮への分化も併せ持っていた。これらの結果から胃底腺粘膜型腺癌と診断された。粘膜下層浸潤（SM2）かつ垂直断端陽性であったことから追加胃切除術が施行されたが，腫瘍遺残やリンパ節転移はみられなかった。検診EGDで診断しえたピロリ未感染を背景とする胃底腺粘膜型腺癌の１例を経験したので報告する。

キーワード　ピロリ未感染腫瘍，胃型形質，胃底腺粘膜型腺癌，胃内視鏡検診，胃粘膜下層剥離術

はじめに

ヘリコバクター・ピロリ菌（ピロリ）は1994年にInternational Agency for Research on Cancer（IARC）により胃癌の明らかな発癌物質と認定され[1)]，ピロリ未感染胃癌は稀で全胃癌の１％未満と報告されていた[2)~4)]。しかし，ピロリ感染率が年々低下している[5)~7)]中で，発見される胃癌の中のピロリ未感染胃癌の占める割合は相対的に増えてきており，近年ピロリ未感染胃癌の報告が増えてきている[8)~17)]。ピロリ未感染の中で多い腫瘍として胃底腺型胃癌をUeyama[6)]らは2010年に報告した。これは異型度・悪性度の低い腫瘍でありWHO分類第５班（2019）では粘膜内にとどまる病変をoxyntic gland adenomaと呼ぶことを提唱している。今回我々は，報告例の少ないピロリ未感染の胃底腺粘膜型腺癌を検診の上部消化管内視鏡検査（EGD）で経験し，粘膜内癌と判断し内視鏡的粘膜下層剥離術（ESD）を行ったが，粘膜

Corresponding author：尾上　耕治（konoe@m-ishikai-kenshin.jp）
論文受付2024年８月28日　論文受理2024年11月18日　J-STAGE早期公開2025年２月10日
doi：10.11404/jsgcs24022

表1 入院時検査所見

末梢血液：特記事項なし
生化学検査：特記事項なし
胸部単純X線検査：異常なし
心電図：異常なし
便潜血検査：陽性
全大腸内視鏡検査：Advanced neoplasia 3個あり，内視鏡的に摘除
ピロリ抗体：陰性（5.5U/ML）

下層浸潤（SM2）に浸潤し垂直断端陽性のため追加外科切除が必要となった症例を経験したので報告する。

症例

患者：50歳代，男性

主訴：なし（検診異常）

既往歴：1年前のEGDにて胃の隆起性病変を指摘され，要観察1年後と指示されていた。ピロリ除菌の既往なし

家族歴：特記事項なし

飲酒・喫煙歴：ほとんど飲まない，ブリンクマン指数400（35歳時より禁煙）。

現病歴：EGDにて，胃穹窿部前壁に発赤を伴った多結節状扁平隆起を認めた。生検にて，胃底腺型腫瘍と診断された。検診後のNBI拡大内視鏡観察にて，irregular microvascular（MV）patternおよびirregular microsurface（MS）patternを認めた。粘膜内腫瘍と判断し，精査後にESDを行った。

入院時諸検査（表1）：末梢血液，生化学検査，胸部X線検査および心電図など特記事項なし。便潜血陽性のため全大腸内視鏡検査施行。Advanced neoplasia：大きさ10mm以上の腺腫3個を認め，内視鏡的に切除。ピロリに関する検査：ピロリ抗体陰性，それらに合わせて，ピロリ除菌の既往がないこと，内視鏡的に萎縮がないことおよび生検にてピロリ陰性かつ慢性胃炎の組織像はないことにより，ピロリ未感染と判断した。

検診時内視鏡画像：1年前の白色光像（図1a）にて胃穹窿部前壁に隆起性病変を認めた。1年後の白色光（図1b）にて，一部血管拡張を伴い，発赤を伴った多結節状扁平隆起を認めたが，1年前と明らかな増大は認めなかった。Narrow Band Imaging（NBI）にて，茶色の乳頭状表面構造を認めた（図1c）。インジゴカルミン色素撒布像（図1d）にて境界明瞭で，多結節状で表面微細顆粒状な扁平隆起として描出された。なお，生検結果は胃底腺型腫瘍と診断された。

精査時内視鏡画像：白色光の近接した空気少量の画像（図2a）にて，辺縁隆起が目立ち，また陥凹を認めた。NBI拡大観察にて（図2b），irregular MV patternおよびirregular MS patternを認め，病変周囲粘膜と比べ腺窩辺縁上皮の幅が広かった。粘膜内腫瘍と診断し，粘膜下層剥離術を施行した。

ESD時の内視鏡画像：前回同様，白色光（図3a）にて，辺縁隆起が目立ち，また陥凹を認めた。NBI（図3b）にて，表面に茶色の乳頭状構造を認めた。NBI拡大観察にて（図3c），irregular MV pattern およびirregular MS patternを認めた。インジゴカルミン色素撒布像（図3d）にて，辺縁隆起および陥凹が目立った。

ESD切除標本のHE染色像：HE染色の弱拡大像（図4a）にて，矢印より左側は非腫瘍，右側は腫瘍であるが，明瞭に境界されフロント形成が認められた。図4aとは別の切片の強拡大像（図4b）では，主細胞および壁細胞に類似した細胞異型が

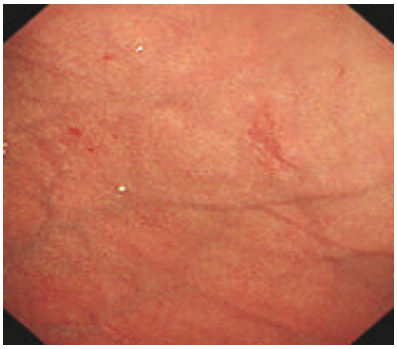

1 a

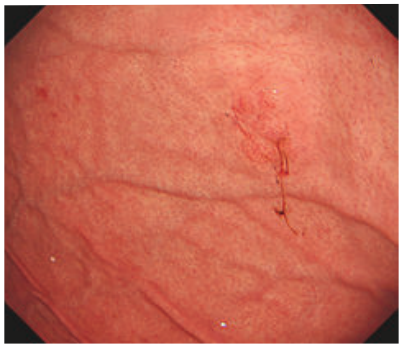

1 b

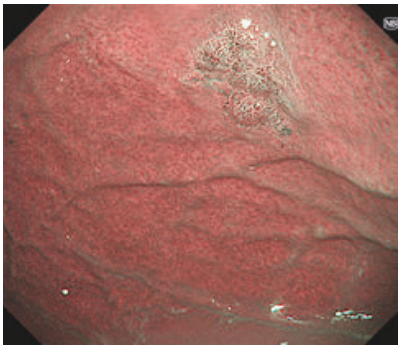

1 c

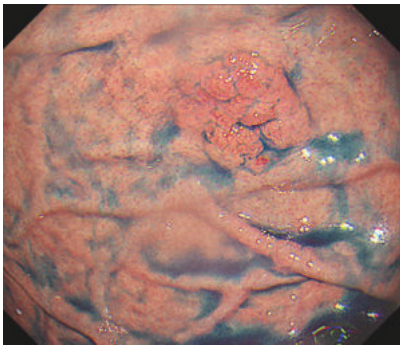

1 d

図 1　検診時内視鏡画像

1 a：1 年前白色光像　1 b：白色光像
1 c：Narrow Band Imaging　1 d：インジゴカルミン色素撒布像

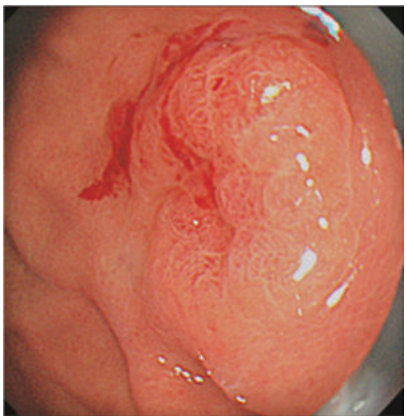

2 a

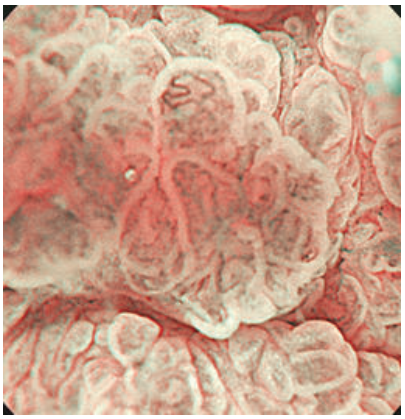

2 b

図 2　精査時の画像

2 a（左）：白色光像　2 b（右）：NBI拡大観察像

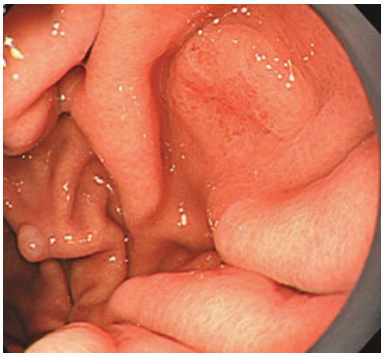

3 a

3 b

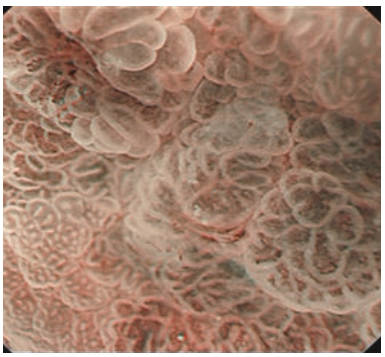

3 c

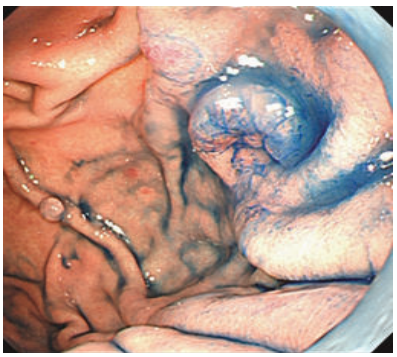

3 d

図 3　ESD時の画像
3 a：白色光像　3 b：NBI
3 c：NBI拡大観察像　3 d：インジゴカルミン色素撒布像

弱い腫瘍細胞が不規則な分枝構造や拡張した管状構造を呈して増殖し，腺窩上皮様の細胞も認められた。切除断端（図 4 c）にて，垂直断端陽性でSM2 に浸潤していた。なお，粘膜筋版が不明瞭であるが，500 μmを明らかに超えているのでSM2 と診断した。免疫染色では，腫瘍細胞の多くはMUC6，H^+/K^+-ATPaseおよびPepsinogenが陽性で，MUC5AC陽性の細胞も認められた。主細胞および壁細胞のみならず腺窩上皮への分化も併せ持つことから，垂直断端陽性の深達度SM2の胃底腺粘膜型腺癌と診断された。なお，ESDの病理結果はESD，U，Ant，Type 0 - Ⅱa，13×7 mm，adenocarcinoma of fundic gland type，pT1b2 (SM2)，INFa，Ly0，V0，pUL0，pHM0，pVM1 であった。

その後の経過：追加外科切除，胃全摘出術が施行された。残存胃には腫瘍はなくまたリンパ節転移も認めなかった。

考察

胃底腺粘膜型腺癌は胃の腫瘍としては稀な胃底腺型腺癌のうちのひとつである。Ueyama[6]らが2010年に新しいタイプの胃癌として主細胞優位型の胃底腺型胃癌を報告したことに始まるが，直近

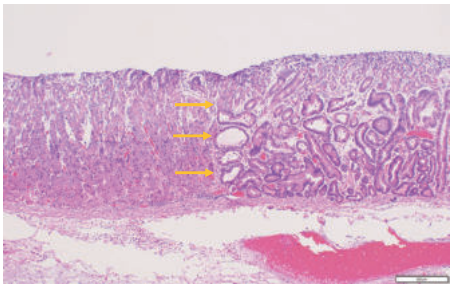

4 a

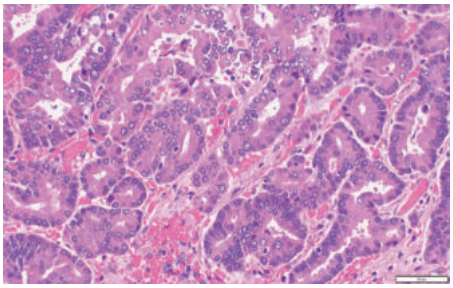

4 b

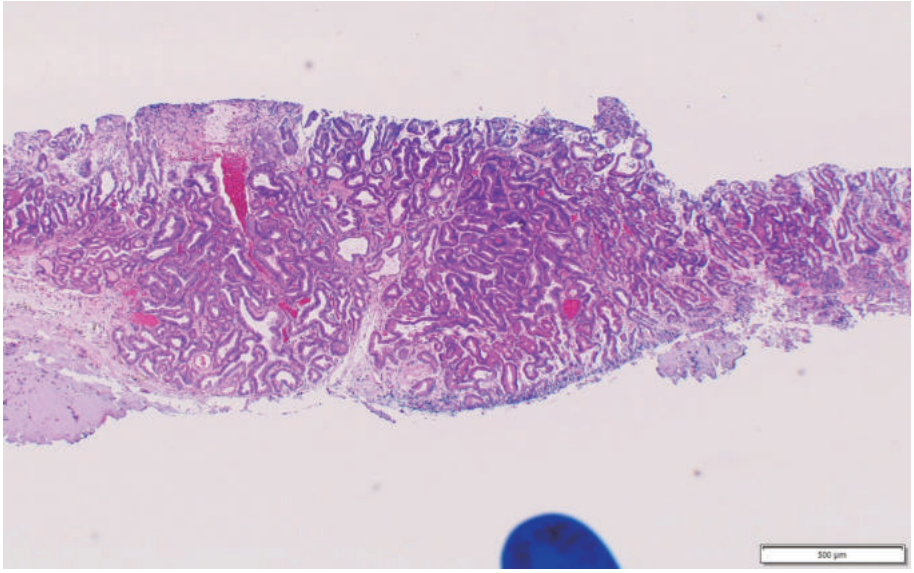

4 c

図 4　ESD切除標本のHE染色像：胃底腺粘膜型腺癌
4 a：黄矢印はフロント形成（左側は非腫瘍，右側は腫瘍）
4 b（図 4 aとは別の切片の拡大像）：構造異型および細胞異型ともに弱い
4 c　切除標本の断端：SM2 に浸潤し，垂直断端陽性

の分類[18]では，胃底腺型腺癌に加えて，MUC5AC陽性の腺窩上皮型細胞への分化を併せ持つ腫瘍を胃底腺粘膜型腺癌と呼ぶと記載されている。胃底腺粘膜型腺癌の通常内視鏡の特徴は，①同色～褪色調を呈する（69%），②拡張した樹脂状血管の所見を認める（62%），③上皮化腫瘤様の隆起性病変（62%），④インジゴカルミン色素撒布像にて顆粒状変化を認める（77%）の４つの所見が報告[19]されている。本症例は，①色調は一部発赤を伴っていたが，その他②，③および④の３つの所見は合致していた。NBI拡大観察の特徴は，①demarcation line（DL）を認める（92%），②irregular MV patternを呈する（92 %），③irregular MS patternを呈する（54%），④病変の周囲粘膜と比べ病変のmarginal crypt epithelium（MCE）の幅が広い（69 %），⑤vessel within epithelium patternを認める（77%），⑥窩間部開大（85%）の６つの所見が報告[19]されている。本

症例はすべて合致した。免疫染色では，MU6，Pepsinogen Ⅰ およびH^+/K^+-ATPaseに加えて，MUC5ACに陽性を示し，主細胞および壁細胞のみならず腺窩上皮への分化も胃底腺粘膜型腺癌と診断された。よって，本症例は胃底腺粘膜型腺癌と考えられた。なお，悪性度の高い病変が存在する[20)～23)]ことも明らかになってきた。Ueyamaら[24)]は，胃底腺粘膜型腺癌をさらにType 1：腫瘍が表面に露出しMUC5ACが表層だけ陽性となるもの，Type 2：腫瘍が表面に露出しMUC5ACが表層のみならず深部も陽性となるものおよびType 3：腫瘍が表面に露出せずMUC5ACが深部のみ陽性となるものの3つのタイプに分類し，Type 2は平均腫瘍サイズが大きくリンパ管侵襲の頻度が高いと報告した。本症例は腫瘍は表面に露出しMUC5ACは表層のみならず深部も陽性であり，Type 2と推察された。またUeyamaらの報告[24)]は，35施設の共同研究で12年間の胃底腺粘膜型腺癌合計症例数が25例であり，極めて少ないことが伺えた。以上，検診のEGDにて発見され，生検にて胃底腺型腫瘍が疑われ，NBI拡大観察にて胃底腺粘膜型腺癌が疑われた希少な症例であった。

胃底腺粘膜型腺癌とピロリ感染との関連に関して，胃底腺粘膜型腺癌のピロリ未感染の頻度はUeyamaら[24)]は77％（10/13）と報告している。未感染に多いが，現感染に8％（1/13）および除菌後にも15％（2/13）と少ないながら存在している。まだ，症例数が少ないので今後の報告が待たれる。なお，ピロリ未感染の定義に関して，伊藤ら[25)]は2つ以上の感染診断で陰性，内視鏡的に胃体部の萎縮性変化がないこと，組織学的に慢性胃炎の所見がないことのすべてを満たすことが妥当と報告した。本症例は，ピロリ除菌既往がないこと，ピロリ抗体検査が陰性であること，内視鏡的に胃体部の萎縮性変化がないこと，生検にてピロリ菌陰性であることおよび組織学的に慢性胃炎の所見がないことにより，ピロリ未感染と判定した。

術前にはSM以深の腫瘍とは診断できなかった。なお，隆起型胃癌の粘膜下層浸潤を疑う所見[26)～28)]として，病変大きさ2cm以上，著明な辺縁隆起，表面凹凸不整，表面のくずれ・陥凹を伴う場合および台状挙上所見[29)]等が挙げられるが，それらに該当する所見は検診時には認めなかった。精査時には白色光通常観察にて，辺縁は盛り上がり，陥凹が目立っていた。SM浸潤を疑ってみるべきだったかもしれないが，空気量が少なく接近して撮影しているため深達度診断には不適であった。また，検診から精査までの期間にSMに浸潤した可能性も否定できないが，胃底腺型腫瘍と診断された段階でSM以深の可能性もあるので，慎重な注意が必要であった。また，垂直断端陽性となってしまったことが遺憾である。胃型腫瘍の場合には，SM癌の可能性を考えて垂直断端陰性となるように確実なESDを行う必要があったと反省した。

以上，術前深達度診断がSM以深と診断できなかった検診発見胃底腺粘膜型腺癌の症例を報告した。

本論文内容に関連する著者の利益相反
：なし

文　献

1）International Agency for Research on Cancer. Schistosomes, liver flukes and *Helicobacter pylori*. IARC Monogr Eval Carcinog Risks Hum 1994；61：177 - 240.
2）Ono S, Kato M, Suzuki M, et al. Frequency of *Helicobacter pylori*-negative gastric cancer and gastric mucosal atrophy in a Japanese endoscopic submucosal dissection series including histological, endoscopic and serological atrophy. Digestion 2012；86：59 - 65.
3）伊藤公訓，松尾泰治，田中信治，他. *Helicobacter pylori*陰性胃癌の定義と判定. 胃と腸　2014；49：835 - 839.
4）上村直美，八尾隆史，上山浩也，他. *H.*

*pylori*未感染胃癌の特徴. Gastroenterol Endosc 2014；56：1733 - 1743.
5）Kobayshi M, Takeuchi M, Ajioka Y, et al. Mucin phenotype and narrow-band imaging with magnifying endoscopy for differentiated-type mucosal gastric cancer. J Gastroenterol 2011；46：1064 - 1070.
6）Ueyama H, Yao T, Nakashima Y, et al. Gastric adenocarcinoma of fundic gland type (chief predominant type): proposal for a new entity of gastric adenocarcinoma. Am J Surg Pathol 2010；34：609 - 619.
7）鎌田智有，春間　賢，井上和彦，他．本邦における40年間のピロリ感染率および組織学的胃炎の推移．日ヘリコバクター会誌　2016；17：6 - 9.
8）鈴木　翔，上堂文也，河上　洋，他．*H. pylori*未感染胃上皮性腫瘍の臨床的特徴．胃と腸　2020；55：981 - 987.
9）上山浩也，八尾隆史，永原章仁，他．*H.pylori*未感染胃上皮性腫瘍の内視鏡的特徴-胃底腺型胃癌．胃と腸　2020；55：1006 - 1021.
10）今村健太郎，八尾建史，岩下明徳，他．*H.pylori*未感染胃上皮性腫瘍の内視鏡的特徴―*H.pylori*未感染胃を背景発生した胃底腺粘膜型胃癌に内視鏡的所見の特徴と臨床病理学的特徴についての検討．胃と腸　2020；55：1022 - 1035.
11）中沢　啓，吉永繁高，斎藤　豊，他．*H.pylori*未感染胃上皮性腫瘍の内視鏡的特徴―胃型腺腫（幽門腺腺腫）．胃と腸 2020；55：1036 - 1042.
12）志垣広太朗，三代　剛，丸山理留敬，他．*H.pylori*未感染胃上皮性腫瘍の内視鏡的特徴-ラズベリー様腺窩上皮型胃癌．胃と腸 2020；55：1043 - 1050.
13）吉村大輔，吉村理江，加藤誠也，他．*H.pylori*未感染胃上皮性腫瘍の内視鏡的特徴-印環細胞癌．胃と腸　2020；55：1051 - 1060.
14）吉田雄一朗，蔵原晃一，八坂弘樹，他．*H.pylori*未感染進行胃癌の臨床病理学的特徴．胃と腸 2020；55：1061 - 1076.
15）尾上耕治，吉山一浩，宮﨑貴浩，他．短期間に増大したラズベリー様腺窩上皮型腺癌の1例．宮崎医師会誌　2020；44：92 - 98.
16）尾上耕治，山田浩己，宮﨑貴浩，他．ピロリ未感染胃癌5症例の検診内視鏡画像～病変を見過ごさないために～．宮崎医師会誌 2021；45：176 - 182.
17）前田英仁，佐々木文郷，井戸章雄，他．*Helicobacter pylori*未感染胃癌：その特徴と鹿児島県の現状．成人病予防　2023；32：7 - 10.
18）九嶋亮治．形質発現による胃癌の分類．消化管疾患の分類2024．胃と腸　2024；59：506 - 507.
19）今村健太郎，八尾建史，田邉　寛，他．胃固有粘膜型腫瘍．胃型形質を示す胃・十二指腸腫瘍の内視鏡的特徴．胃と腸　2022；57：1527 - 1541.
20）Ueo T, Yonemasu H, Ishida T. Gastric adenocarcinoma of fundic gland type with unusual behavior. Dig Endosc 2014；26：293 - 294.
21）Okumura Y, Takamatsu M, Ohashi M, et al. Gastric adenocarcinoma of fundic gland type with aggressive transformation and lymph node metastasis: a case report. J Gastric Cancer 2018；18：409 - 416.
22）Ushiku Y, Kunita A, Kuroda, R, et al. Oxyntic gland neoplasm of the stomach: expanding the spectrum and proposal of terminology. Mod Pathol 2020；33：206 - 216.
23）岩井　渉，加藤勝章，及川智之，他．中分化進行癌へと連続的に移行する組織像を確認しえた胃底腺型胃癌の1例．胃と腸　2020；55：1077 - 1084.
24）Ueyama H, Yao T, Akazawa Y, et al. Gastric epithelial neoplasm of fundic-gland mucosa lineage: proposal for a new classification in

association with gastric adenocarcinoma of fundic-gland type. Gastroenterol 2021；56：814 - 828.
25）伊藤公訓，松尾泰治，田中信二，他．*Helicobacter pylori*陰性胃癌の定義と判定．胃と腸 2014；49：835 - 839.
26）中条恵一郎，濱本英剛，長南明道．胃癌―深達度診断．Gastropedia. 2016, https://gastro.igaku-shoin.co.jp/articles/gastric_cancer_2 [2024.07.24].
27）尹 錦鉉，小田一郎，後藤田卓志，他．胃癌に対する深達度診断の現状．日消誌 2009；106：1603 - 1609.
28）小野裕之，吉田茂昭．内視鏡像からみた深達度 診断．胃と腸 2001；36：334 - 340.
29）長浜 孝．台状挙上所見．画像所見 胃：白色光通常観察．増刊号図説「胃と腸」画像診断用語集 2022；57：544.

A case of gastric adenocarcinoma of the fundic gland mucosa found on gastrointestinal endoscopy at screening

Koji ONOE[1)], Hiroki YAMADA[1)], Sho MIYAZONO[2)], Kenzo NAGATOMO[3)], Masahiro KAI[3)] and Yujiro ASADA[4)]

1) *Health Checkup Center of Miyazaki Medical Association Hospital*
2) *Department of Gastroenterology, Miyazaki Medical Association Hospital*
3) *Department of Surgery, Miyazaki Medical Association Hospital*
4) *Department of Diagnostic Pathology, Miyazaki Medical Association Hospital*

The case involved a man in his 50s. Upper gastrointestinal endoscopy (EGD) at screening revealed an elevated lesion on the anterior wall of the gastric fornix. It was flagged for follow-up, and screening EGD was performed 1 year later. There was no obvious increase in the elevated lesion, but there were irregular findings of redness with slight ridges at the margins. A biopsy was performed and it was considered a gastric tumor. At precise EGD, he was diagnosed with gastric cancer that remained in the mucous membrane, for which he underwent endoscopic submucosal dissection (ESD). From the results of various tests, it was considered that the background gastric mucosa was not infected with *Helicobacter pylori*. In the ESD samples, cells histopathologically resembling main cells and parietal cells proliferated with irregular branching structures, and invasion into the deep submucosal layer (SM2) was observed. Immunostaining showed that tumor cells were positive for MUC6, pepsinogen I, H+/K+–ATPase, and MUC5AC, and differentiated into the foveolar epithelium as well as main and parietal cells. Based on these results, he was diagnosed with gastric adenocarcinoma of the fundic gland mucosa. Follow-up gastrectomy was performed due to submucosal invasion (SM2) and positive vertical stump, but no residual tumor or lymph node metastasis was observed. We report that we have encountered one case of gastric fundus mucosal adenocarcinoma against the background of pylori uninfection, which could be diagnosed based on screening EGD.

Keywords : *Helicobacter pylori*-uninfected tumor, gastric phenotype, gastric adenocarcinoma of fundic gland mucosa, gastroscopic examination, gastric submucosal dissection